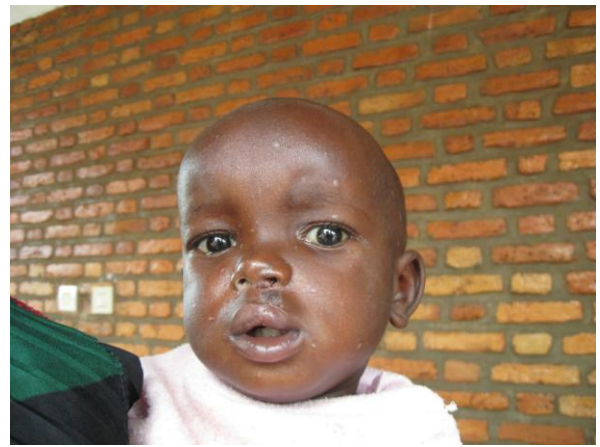
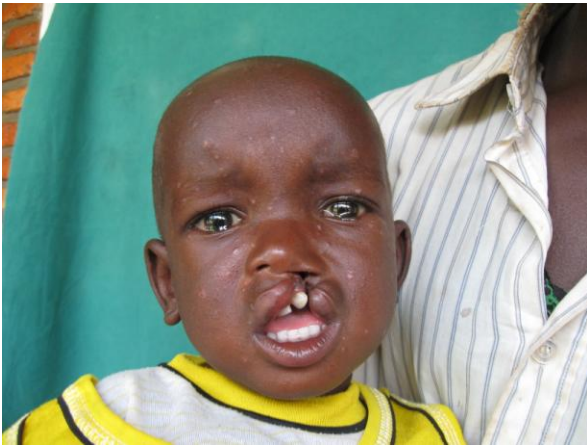
La mission a eu lieu du 1er au 12 février 2015 à l'hôpital Rema de la Maison Shalom à Ruyigi. Les contacts avaient été débutés lors d'une visite de la fondatrice de la Maison Shalom, Madame Marguerite Barankitse à Ste Justine au printemps 2014.

Toute la planification de la mission a été effectuée avec les responsables de l'Hôpital Rema, Dr Didier Barumwete et l'équipe de direction. La collaboration du personnel médical a été excellente durant toute la mission, il a été plus difficile pour le personnel paramédical de se joindre à nous étant donné leur charge de travail déjà importante. Le recrutement des enfants a été effectué par l'équipe locale via les districts de santé et un message diffusé à la radio locale. Madame Barankitse nous a accueillis à l'aéroport et s'est assurée que tout le matériel soit admis au pays sans problème douanier.

MSA a obtenu une subvention de Smile Train pour les chirurgies de fentes labiopalatines. La responsable de Smile Train pour l'Afrique de l'Ouest Esther Njoroge est venue nous visiter à Ruyigi au début de la mission. L'ONG canadienne, Health Partners International Canada (HPIC), a aussi fourni du matériel (antibiotiques et sutures) pour cette mission.

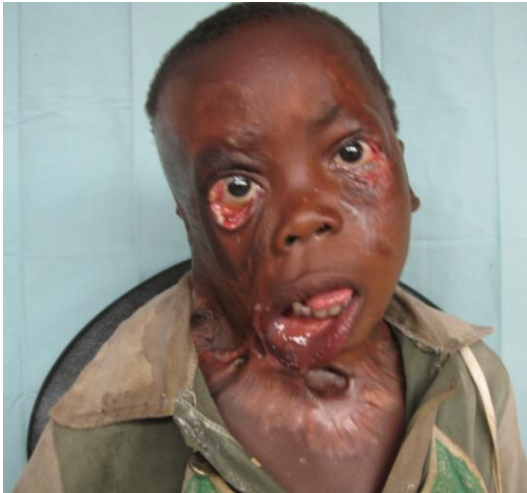



Comme par le passé, MSA a planifié une mission de reconstruction faciale, surtout axée sur la correction de fentes labiopalatines et apporté les fournitures pour ces interventions.

Toutefois, le recrutement n'a pas permis de rassembler un grand nombre d'enfants porteurs de fentes labiopalatines. Deux facteurs ont influencé le recrutement soit la présence de deux équipes aussi axées sur correction de fentes labiopalatines à Bujumbura au moment de notre visite (une de l'Ouganda et l'autre de Tanzanie). Par ailleurs, nous avons été mis en contact après notre arrivée avec un recruteur bien structuré (Jean Bosco Hagabimana) qui avait identifié les patients pour les équipes de Bujumbura.

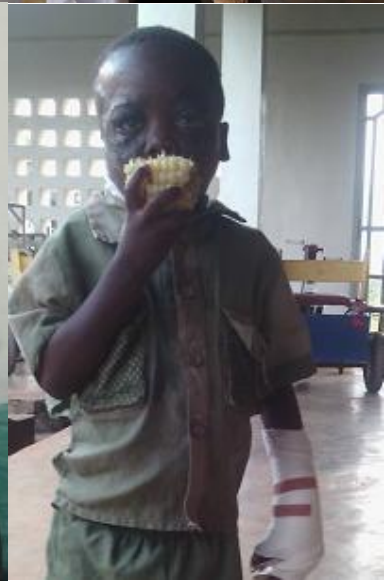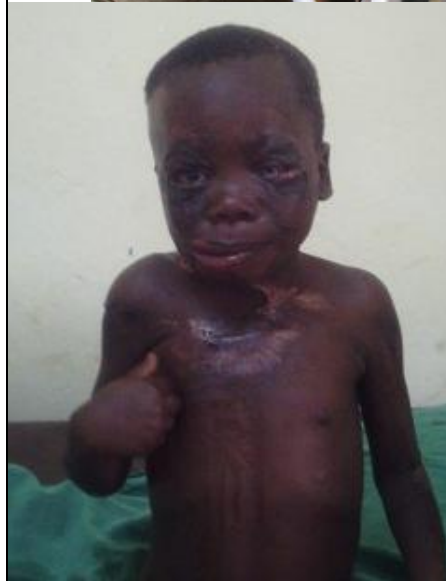
Nous avons donc effectué d'autres chirurgies plus longues et plus complexes, particulièrement des reconstructions de brûlures sévères.



**Loïc 6 ans,  
un enfant extraordinaire !**

Il présente des cicatrices de brûlure qui lui ont attaché le menton sur l'épaule droite et l'empêchent de fermer les yeux et la bouche.

Une partie de la peau du dos est retournée au cou pour libérer le menton, des greffes de peau sont aussi faites au menton et aux 4 paupières : il peut maintenant fermer les yeux et la bouche, bouger la tête... Malgré les deux chirurgies et les pansements il a toujours gardé son sourire et sa bonne humeur !!



**Interventions effectuées: total 28**

Labioplasties unilatérales (4), bilatérales (2) et une révision labioplastie bilatérale  
Correction de cicatrices rétractiles de brûlure du visage et cou (6) et des membres (10), post trauma (3) avec lambeaux locaux et greffes cutanées  
Correction de syndactylie aux deux mains (1)  
Excision de tumeur au visage (1)  
Aucune complications n'est survenue

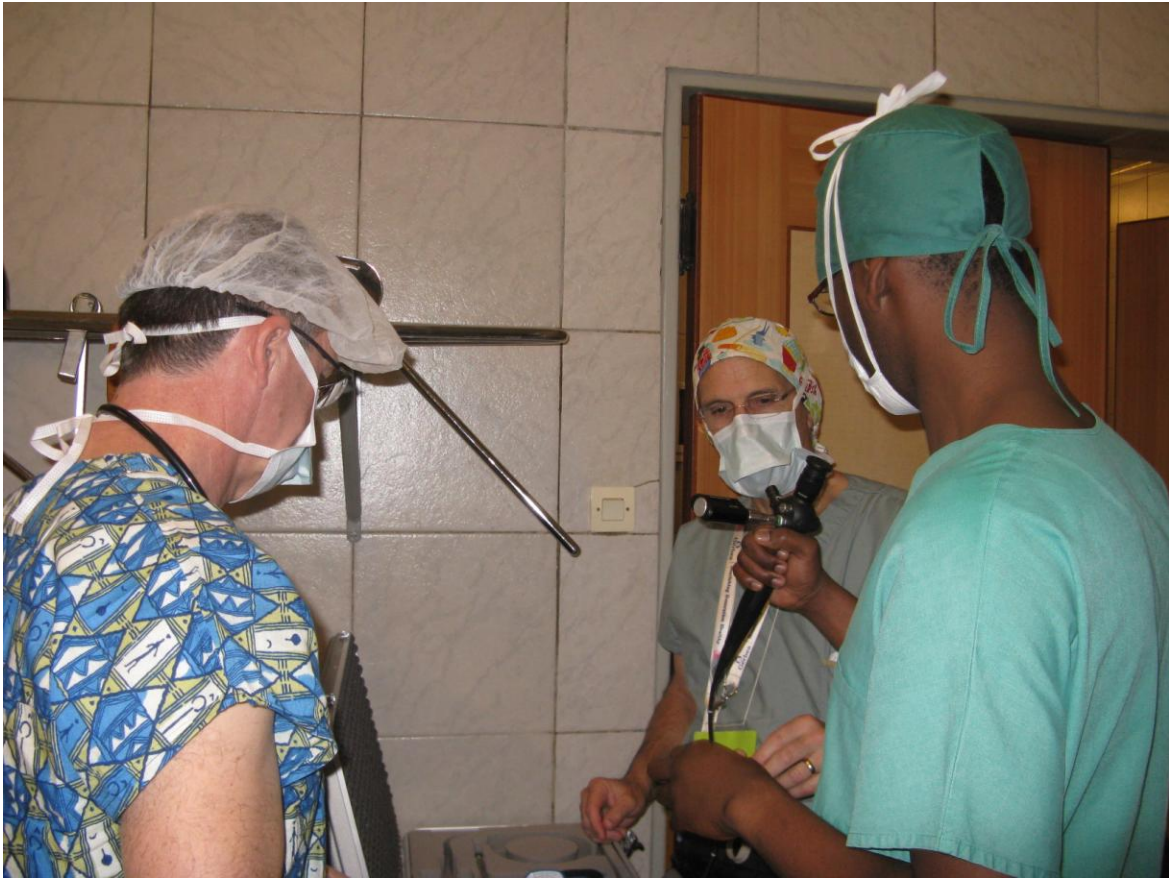## Équipe de MSA



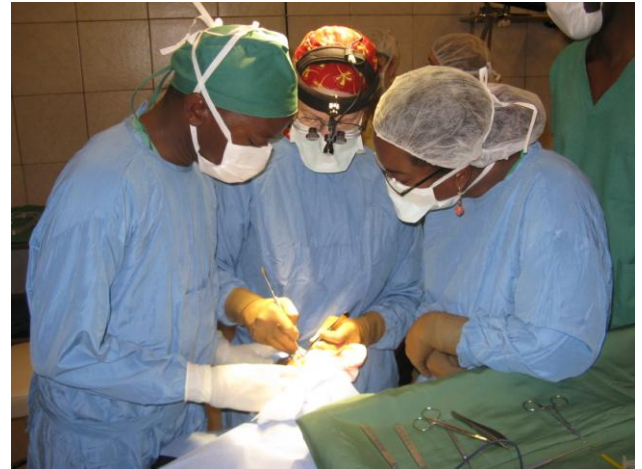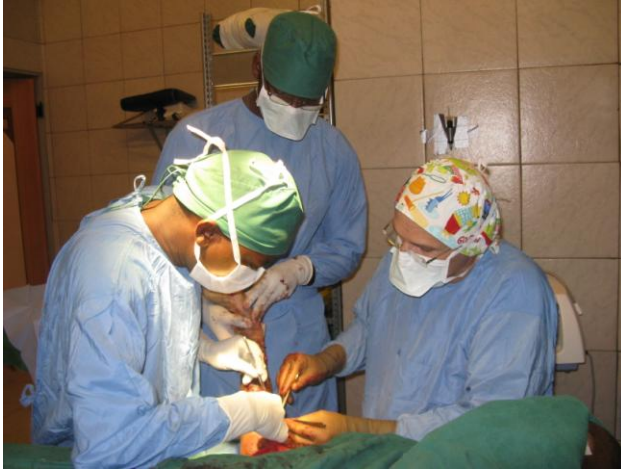Danielle Tremblay, infirmière de salle d'opération  
Myriam Petit, infirmière de salle de réveil  
Vanessa Gemme, inhalothérapeute  
Renée Hamilton, ergothérapeute  
France Ricard, responsable des dossiers  
Jean Moren, anesthésiste  
Aissata Baillet, chirurgienne  
Jean-Martin Laberge, chirurgien pédiatrique  
Louise Caouette Laberge, chirurgien plastique et chef de mission

Il s'agit d'une équipe moins nombreuse que lors de missions précédentes en raison de la présence sur place de personnel compétent pour l'anesthésie et les soins infirmiers en salle d'opération et salle de réveil. Il a toutefois été difficile pour le personnel local de se joindre à notre équipe en raison des activités maintenues au bloc opératoire parallèlement au travail de notre équipe. Cette situation n'avait pas été anticipée et la présence d'une seule infirmière de MSA au bloc opératoire et à la salle de réveil s'est avérée sous optimale.

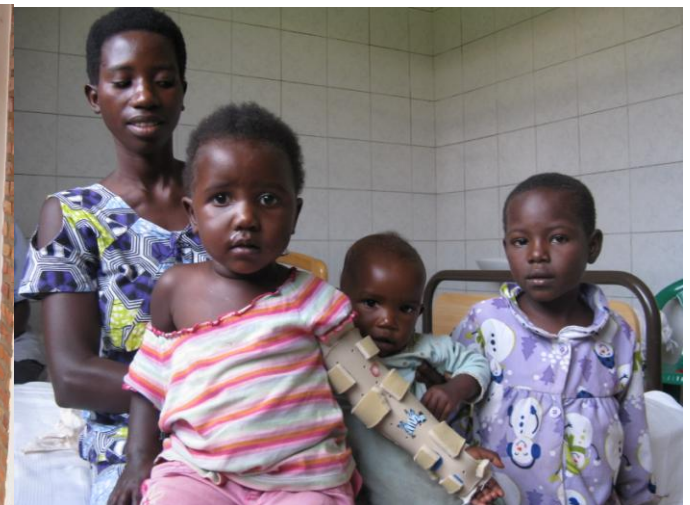Deux médecins locaux, Drs Jean de Dieu Uwiteyimbabazi et Thierry Ntwari Jim ont participé aux chirurgies et suivi des patients. Ils ont profité de notre passage pour améliorer leurs techniques de fermeture de plaies. Deux sessions d'enseignement ont aussi permis de les familiariser avec l'endoscopie des voies aériennes et l'échographie doppler puisque ces équipements étaient à leur disposition à l'Hôpital et que deux membres de MSA, Dr Jean Moren et Dr Jean-Martin Laberge étaient expérimentés dans ces domaines.



Par ailleurs une chirurgienne africaine, Dr Aissata Baillet du Niger avec qui nous avons opéré des fentes labiopalatines au Burkina l'an dernier s'est joint à notre équipe et a participé à toutes les chirurgies.



Nous avons ajouté à l'équipe une ergothérapeute pédiatrique, spécialisée en rééducation des brûlés, parce que l'Hôpital Rema développe actuellement le secteur de la rééducation. Sa présence s'est avérée très positive étant donné le grand nombre de brûlés opérés pour corriger des cicatrices rétractiles causant des problèmes de mobilité. Elle a pu confectionner des orthèses de positionnement et éduquer l'équipe locale pour le suivi post opératoire.



### **Financement de la mission**

MSA a financé le transport de l'équipe de Montréal à Bujumbura, l'hébergement et deux repas par jour, le matériel pour toutes les chirurgies et les anesthésies (et laissé sur place le matériel en surplus) en plus de rembourser les dépenses encourues par l'Hôpital Rema pour la consommation d'oxygène et les frais d'hospitalisation, d'hébergement et de transport pour les enfants porteurs de fentes labiopalatines.

L'Hôpital Rema a subventionné le transport des bénévoles au Burundi et les repas du midi durant toute la durée de la mission en plus des frais de séjour et d'analyse pour les patients opérés qui ne présentaient pas de fente labiopalatine

## Conclusion

La mission s'est bien déroulée dans un climat de collaboration. Toutefois, la disponibilité du personnel local à salle d'opération et salle de réveil a été limitée en raison du fonctionnement ininterrompu des activités dans les autres salles du bloc opératoire. Il aurait été difficile de réaliser un plus grand nombre d'interventions avec l'équipe réduite de MSA sans aide supplémentaire du personnel local. Nous avons dû effectuer des chirurgies plus complexes et longues que lors de nos missions antérieures mais avons pu répondre adéquatement aux besoins des patients. Une collaboration à plus long terme avec l'Hôpital Rema est envisagée. Si le nombre de chirurgies pour les fentes labiopalatines demeure faible il faudra envisager d'autres sources de financement puisque Smile Train subventionne uniquement les chirurgies de fentes.



Louise C Laberge

